Dermatologie et infectiologie

JOURNÉE DE MÉDECINE GÉNÉRALE
ILE FRANCE 2013

Dr Dan Baruch, Pr Philippe Cornet

Vignette N°1

Contexte

- Homme 45 ans
- Douleur de l'hémiface gauche
- Apparition en 24 heures
- Fièvre 39°
- Lésions de grattage du visage

Quel est votre diagnostic ?

Et si c’était cela ?

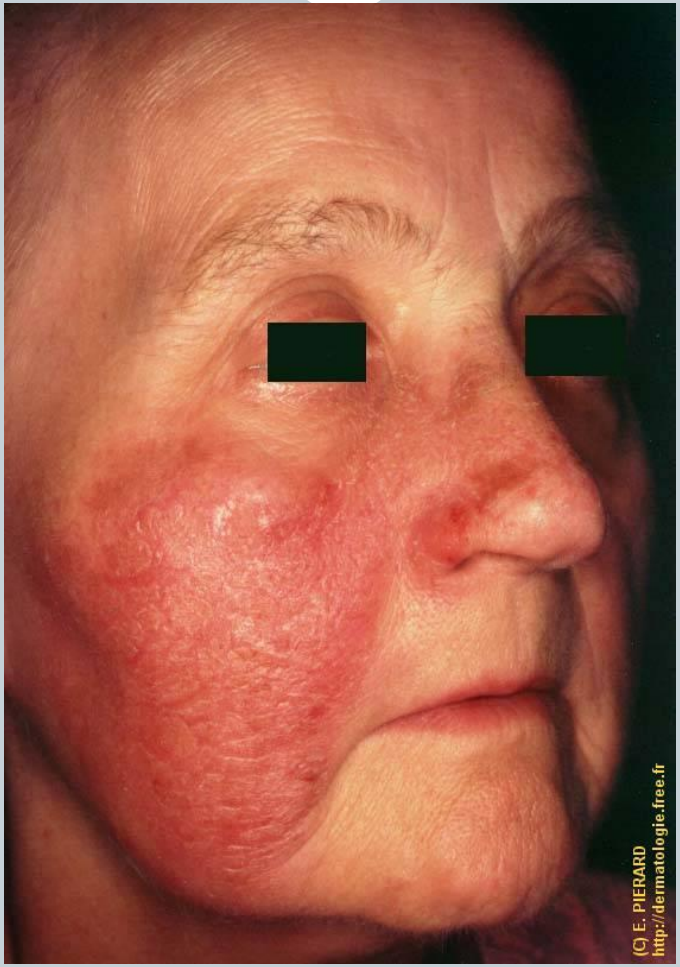

Et si c’était cela ?

Quel est votre diagnostic ?

Erysipèle

- Caractéristiques :

  - Peau rouge, luisante, bordure nette
  - Fièvre (pas toujours)
  - Porte d'entrée pas toujours retrouvée
  - Germe : streptocoque A
  - tt : **pénilline G** classiquement (10 à 20 millions d'UI/24 h en 4 à 6 fois), ou pénicilline M (une alternative peut être une synergistine *per os* à fortes doses, ex: *pristinamycine* DCI à la posologie de 3 g/24h)

Jeu N°1

Laquelle de ces lésions est due à un streptocoque A ?

Erysipèle ?

Image N°1 (fièvre)

Image N°2 (apyrexie)

Erysipèle ?

Image N°3 (fièvre)

Image N°4 (fièvre)

Le bon diagnostic

Quel est le diagnostic ?

Quel est le diagnostic ?

Quel est le diagnostic

Les diagnostics

LUPUS

SINUSITE ETHMOÏDALE

IMPETIGO

ERYSIPELE

IMPETIGO

- Lésion fréquente chez les enfants
- Forme bulleuse, l'echtyma (membres), impétiginisation (croûtes jaunâtres : mélicériques)
- Staphylocoques > (+++) streptocoques
- Augmentation des résistances aux AB
- Traitement :

- Eviction scolaire (contagiosité +++)
- Règles d'hygiène (mains)
- Levage des croûtes
- Nettoyage eau savonneuse
- Acide fucidique (local) x 3/j (crème ou <u>pommade</u>)

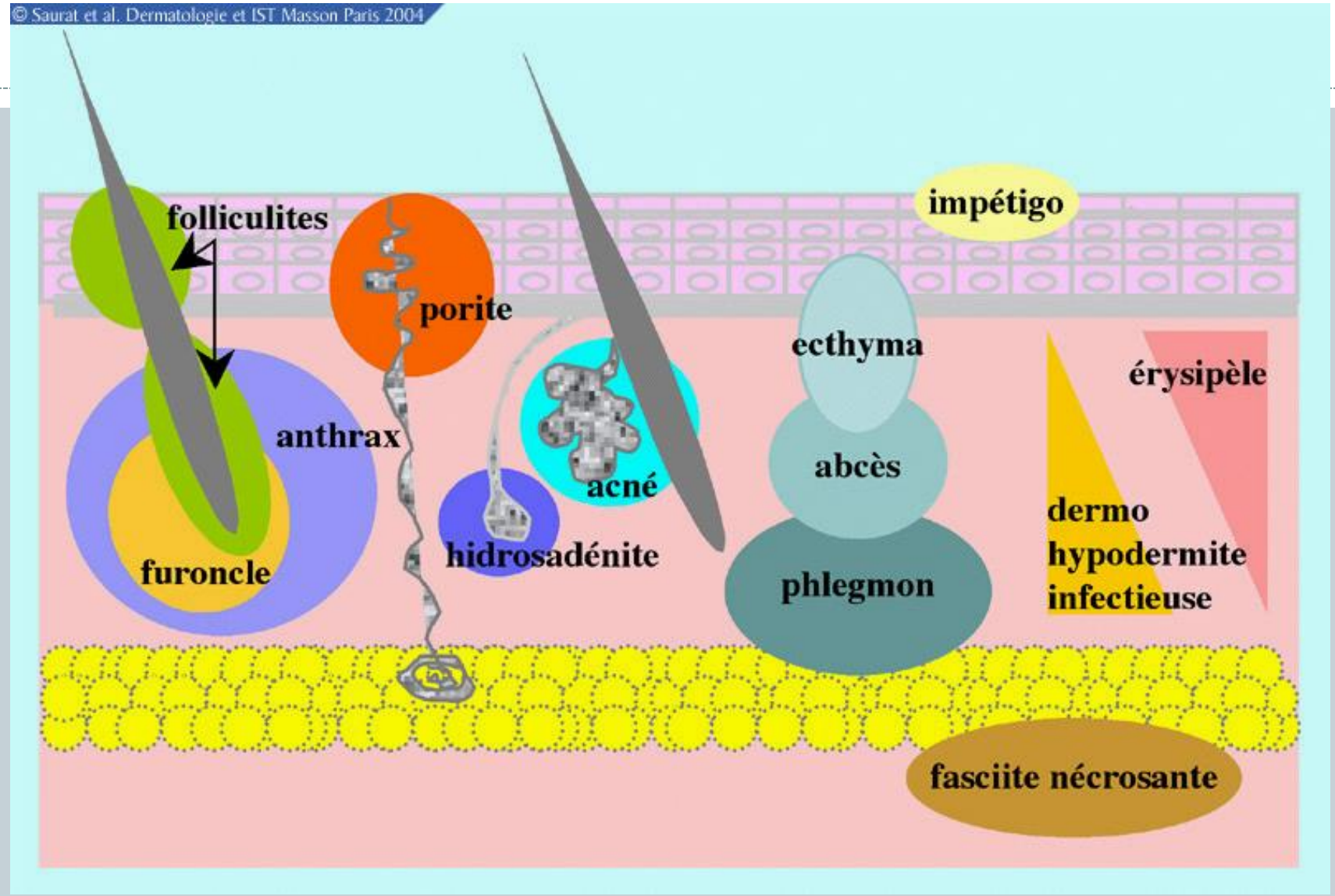

JH Seurat, dermatologie et infections sexuellement transmissibles, Masson, 4 eme edition ,Mai 2004 142 fig 3-27

Mais quelle est cette pustule ?

Contexte

- Homme (sans exposition professionnelle)
- Apyrexie
- Premières lésions microbulleuses
- Puis pustules
- Prurit +

Quel est le diagnostic ?

Quel est votre diagnostic ?

- Lésions initiales d'eczéma
- Un indice : lésions d'eczéma identique sans pustule au niveau plantaire
- Diagnostic : dyshidrose surinfectée (staphylocoque)

Vignettes

Diagnostic 1 ?

Apyrexie, lésions diffuses prurigineuses

Diagnostic 2 ?

Homme, apyrexie, lésions diffuses, difficultés pour se raser

Diagnostic 3 ?

Lésions diffuses en peau saine, apyrexie,

Diagnostic ?

Fièvre, lésions diffuses, prurigineuses.

Les diagnostics

PRURIGO STROPHULUS	FOLLICULITE
MOLLUSCUM CONTAGIOSUM	VARICELLE

Cherchez l'intrus : qui n'est pas un herpes virus ?

Cherchez l'intrus : qui n'est pas un herpes virus ?

Cherchez l'intrus : qui n'est pas un herpes virus ?

SI ON ALLAIT AUX CHAMPIGNONS !

JEUX N°2

Un ongle normal

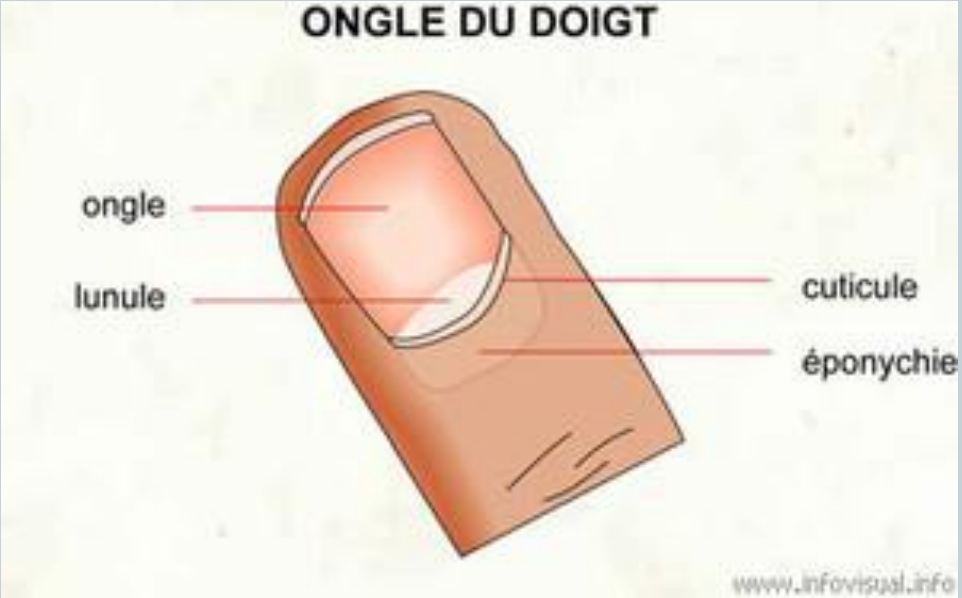

CANDIDOSE ?

Image N°1

Image N°2

CANDIDOSE ?

Image N°3

Image N°4

DIAGNOSTICS

Onyxis = onychomycose	**Onychomycose**
Onychogriphose = onychomycose	Botryomycome

Botryomycome

- Petite tumeur vasculaire inflammatoire et bourgeonnante, saignant facilement, de couleur rouge, qui apparaît à la suite d’une petite plaie, souvent sur les doigts ou la main. C'est un bourgeon charnu mou et bénin.
- Le traitement se fait par électrocoagulation ou cryothérapie.

Vignettes

Chercher l'intrus
Parmi ces lésions une n'est pas due à une levure

Diagnostic ?

Diagnostic 1

Diagnostic 1 (variante fréquent)

Diagnostic ?

Diagnostic 2

Diagnostic 2

Diagnostics ?

Diagnostic 3

Diagnostic 4

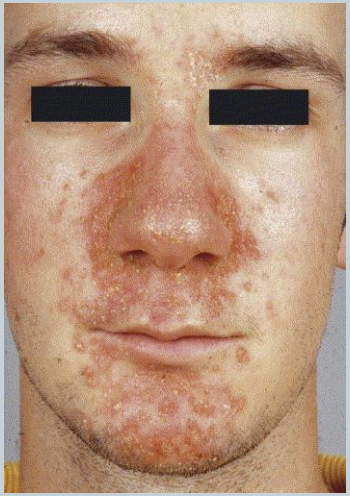

Diagnostics

Teigne, herpès circiné

Eczéma marginé de Hébra

Erythrasma

Dermite séborrhéique

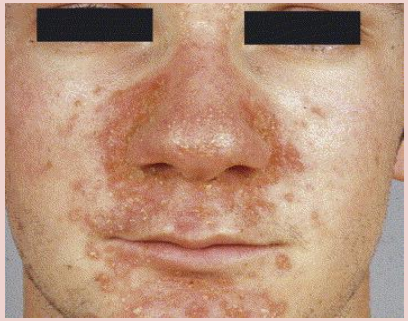

Classification simplifiées des mycoses cutanéo muqueuses

Type de champignon	Manifestations	Traitement locaux	Traitement généraux
Dermatophytoses	Teigne, intretrigo, lésions circinées, onychopathies	Imidazolés Terbinafine	Grisefuline : teignes Terbinafine
Candidoses	Intertrigo, stomatite, vulvite, balanite, perionyxis	Amphotericine B Imidazolés	Fluconazoles (Ketonazol)
Pityrosproses	Pityriasis versicolor, dermites seborrheiques	Kétonazole, sulfure de selenium Ketoconazole	

Jeu N°3

Chercher la bonne image :
Parmi ces lésions une seule est une candidose

Diagnostics ?

Langue 1

Langue 2

Diagnostics ?

Langue 3

Langue 4

Diagnostics ?

Leucoplasie du fumeur

Carence en vit B12

Diagnostics ?

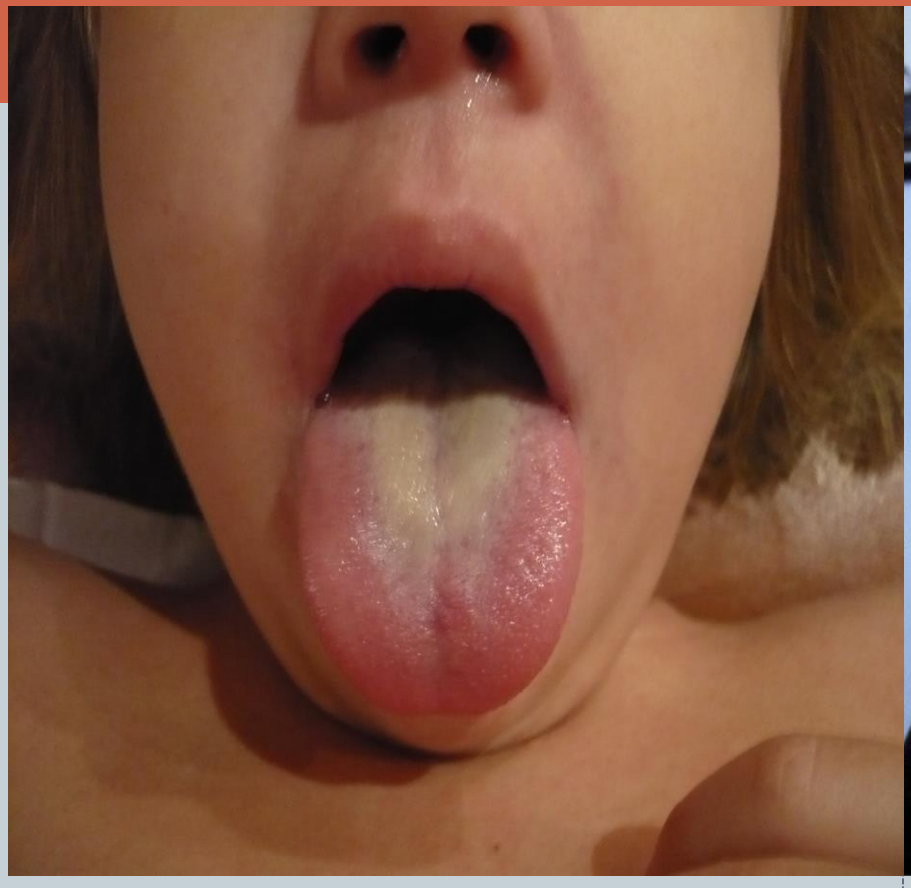

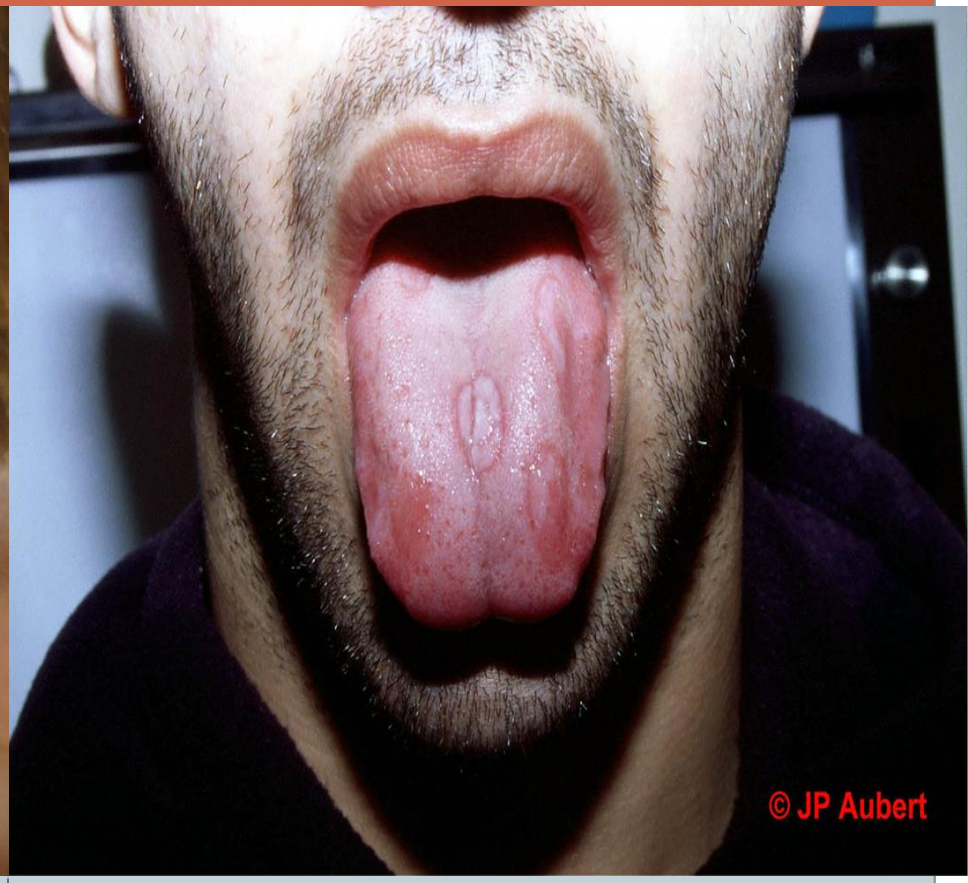

Diagnostics ?

Lichen

Candidose

Jeu N°4

- 4 diagnostics
- 4 photos
- Attribuer à chaque diagnostic sa photo :
- Rougeole
- Rubéole
- Roséole
- Megalérythème

Diagnostic ?

Photo 1

Photo 2

Diagnostic ?

Photo 3

Photo 4

Diagnostic ?

roséole

rougeole

Diagnostic ?

rubéole

megalerythème

Jeu N°5
pour les très forts !

Quel est votre diagnostic. Infectieux ou non ?

Photo 1

Prurit = 0

Photo 2

Prurit +++

Quel est votre diagnostic. Infectieux ou non ?

Photo 3

Photo 4

Quel est votre diagnostic. Infectieux ou non ?

Photo 5

Photo 6

Quel est votre diagnostic. Infectieux ou non ?

Kératolyse ponctuée

Prurit = 0

Gale

Prurit +++

Au dermatoscope :

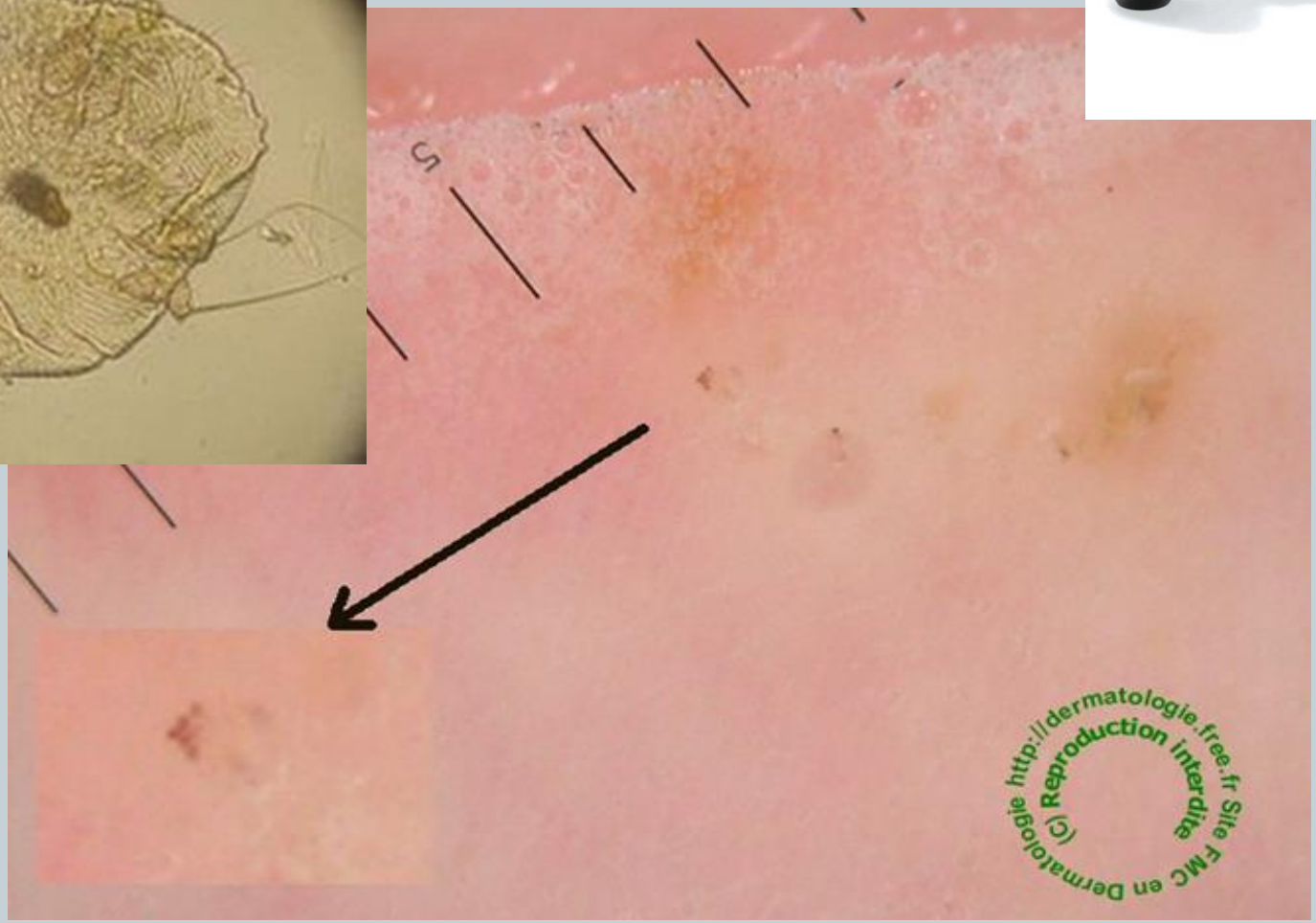

Quel est votre diagnostic. Infectieux ou non ?

Lèpre

Pytiriasis versicolor

Quel est votre diagnostic. Infectieux ou non ?

Pytiriasis rosé de Gibert

Vitiligo

MERCI DE VOTRE ATTENTION

LISTE DES DIAGNOSTICS

- Erysipèle
- Lupus
- Impétigo
- Ethmoïdite aiguë
- Prurigo
- Folliculite de barbe
- Molluscum contagiosum
- Varicelle
- Onychomycose
- Botryomycome
- Teigne, herpès circiné
- Erythrasma
- Dermite séborrhéique
- Roséole
- Rubéole
- Rougeole
- Megalérythème
- Keratolyse ponctuée
- Gale
- Lèpre
- Pytiriasis versicolor
- Pytiriasis rosé de Gibert
- Vitiligo

Bibliographie

– Midgley G., Clayton Y.M., Hay R.J., Mycoses superficielles. In: Atlas de poche de mycologie. Paris: Flammarion médecine science, 1998:17-86

– Faergemann J. Treatment of pityriasis versicolor with a single dose of fluconazole. Acta Derm Venereol 1992; 72:74-5.

- Read more: http://www.abimelec.com/
- JH Seurat, In : Dermatologie et infections sexuellement transmissibles , PARIS :Masson, 4 eme edition ,Mai 2004 :42 fig 3-27
- Prise en charge de l'herpès cutanéo-muqueux chez le sujet immunocompétent (manifestations oculaires exclues), conference de consensus , HAS, 2001
- Idées Force Prescrire : Mycoses des ongles traitement , numéro 345 :Juillet 2012