

## Traces d'apprentissage

Caroline Flipo<sup>1,2</sup><sup>1</sup>Hôpital du Kremlin-Bicêtre, Service des Urgences Adultes, Université Paris Sud, Le Kremlin-Bicêtre, France<sup>2</sup>Université Paris Diderot (Paris 7), Département de Médecine Générale, 16, rue Henri Huchard – BP 416, 75870 Paris Cedex 18

caroline.flipo@etu.univ-paris-diderot.fr

## Épistaxis. Les gestes d'urgence

## Histoire clinique

## Résumé

L'épistaxis, symptôme ô combien fréquent et le plus généralement banal, peut dans certaines circonstances prendre une toute autre tournure, angoissante pour le patient devant un saignement qui ne se tarit pas. Outre une évaluation rapide de l'importance réelle du saignement et de ses répercussions, s'impose la mise en œuvre de gestes d'urgence précis et efficaces.

## • Mots clés

épistaxis ; urgence.

## Abstract. Epistaxis. First aid treatment

Epistaxis, a symptom so common and generally trivial, may under certain circumstances take a different shape, distressing for the patients when their bleeding that does not dry up. Besides a rapid assessment of the real importance of bleeding and its impact, the implementation of specific urgent and effective actions is needed.

## • Key words

epistaxis; emergency.

doi: 10.1684/med.2016.10

Fin de semaine, fin de garde, il est 4 heures du matin quand monsieur M., 64 ans, se présente aux urgences. Devant mon écran d'ordinateur, voilà sa vignette qui apparaît, en blanc, ce n'est donc qu'une urgence de tri 4. Le motif ne tarde pas à s'afficher « Épistaxis ». Je retrouve une motivation, ayant expliqué un peu plus tôt dans la garde à ma chef que j'aimerais améliorer mes piètres qualités en matière de méchage. Elle me laisse donc aller m'occuper de monsieur M.

M. M., installé assis dans son box, m'explique que tout a recommencé dans la nuit. L'épistaxis persiste depuis une semaine. Il a consulté la veille un ORL qui lui a « *brulé un vaisseau dans le nez* », ce qui permis d'arrêter le saignement, mais cette nuit, suite à un effort de mouchage, le saignement a repris de plus belle. En effet, M. M. se couvre le nez avec un mouchoir qui est complètement ensanglanté. Il est angoissé, ne comprend pas pourquoi le saignement récidive, a du mal à chiffrer l'abondance de l'épistaxis, mais il l'estime tout de même à environ un demi-verre depuis cette nuit.

Ses constantes sont stables. Sa pression artérielle est à 153/84, la fréquence cardiaque à 85/min. L'HemoCue<sup>®</sup> est à 12 g/dL. Dans ses antécédents, il rapporte uniquement une hypertension connue traitée par Triatec<sup>®</sup>. Il est également sous Kardegic<sup>®</sup> pour une AOMI.

Dès qu'il ôte le mouchoir qui lui couvre le nez, l'épistaxis est active, au goutte-à-goutte, unilatérale à gauche. L'examen endobuccal ne retrouve pas d'écoulement postérieur. À ce moment-là, je suis calme, j'explique à M. M. que le saignement peut réitérer, que pour l'instant on va arrêter l'épistaxis grâce à deux mèches que je vais introduire dans chaque narine. Ce n'est pas très agréable mais on va réaliser une anesthésie locale grâce à de la xylocaïne naphazolinée en spray. Pendant que je vais chercher le matériel, je laisse M. M. avec mon externe motivée qui effectue une compression digitale des ailes du nez.

Je suis de retour cinq minutes plus tard, avec le matériel de méchage et un comprimé de Loxen<sup>®</sup> afin de corriger l'hypertension avant le méchage. M. M. prend le comprimé pendant que l'externe continue la compression et que je m'installe. Au bout de dix minutes de compression, le saignement semble bien moins abondant mais persiste. M. M. se mouche avant que l'on débute le méchage. Il n'y a pas de caillot.

Après avoir pratiqué l'anesthésie locale, je commence le méchage, et à peine une minute plus tard, M. M. éternue évacuant dans le même temps un énorme caillot de sang rouge. À ce moment-là, l'épistaxis s'aggrave brutalement, l'écoulement est continu et très abondant et il apparaît un écoulement postérieur mis en évidence par l'émission dans le même temps de sang par voie buccale.

Alors, la panique s'installe... Alors que je tente de garder mon calme devant M. M., j'essaie de poursuivre le méchage en espérant que cela vienne à bout de l'hémorragie alors que celle-ci continue à flots. C'est très impressionnant et je lis l'angoisse dans les yeux de mon patient. Avec la voix la plus calme possible, je demande alors à l'externe d'aller chercher rapidement ma chef. Heureusement celle-ci arrive vite, et voyant l'ampleur du saignement, retire

la mèche et reprend immédiatement la compression digitale du nez... Dans la panique, je n'y ai même pas pensé alors que c'était simple et bien plus efficace !

Dix minutes plus tard, je peux reprendre le méchage. Dans le même temps, on réalise un HemoCue® qui retrouve cette fois une hémoglobine à 11 g/dL. Les constantes sont toujours stables, la tension est à 142/80.

Compte tenu des antécédents du patient, de la récurrence malgré la cautérisation la veille et de la forte abondance du saignement, nous préférons adresser le patient rapidement au centre d'ORL de garde pour au moins avoir un avis. Je joins donc l'interne de garde de l'hôpital Lariboisière, pas très agréable à 5 heures du matin, qui me demande de lui adresser le patient dans les plus brefs délais.

L'ambulance est commandée, mais l'externe m'appelle pour me signaler que les mèches sont imbibées de sang et que l'épistaxis a réitéré malgré le méchage...

En effet, l'épistaxis a recommencé, antérieure et postérieure, malgré le méchage en place, toujours selon un goutte-à-goutte incessant. Après avis auprès de ma chef de garde qui vient constater l'abondance du saignement, elle me demande de poser une sonde à double ballonnet dans l'attente du transfert à Lariboisière. Voilà qui se complique. J'en ai bien entendu parler dans les livres, mais je n'ai aucune idée de ce à quoi cela ressemble ni comment cela se pose.

Une infirmière me rapporte une sonde à double ballonnet dégotée dans le service de réanimation. Fatiguée et angoissée à l'idée de retirer les mèches et de redéclencher un saignement plus abondant, je décortique le mode d'emploi. C'est très bien expliqué, je devrais y arriver. Focalisée sur la pose du ballonnet, je me lance sans penser que le méchage c'est déjà désagréable, mais possiblement la pose de deux ballonnets dans le nez, c'est très douloureux. Hormis la xylocaïne en spray, M. M. ne reçoit aucun antalgique avant le début de la pose du ballonnet. Alors que je suis en train de gonfler le premier ballonnet, M. M. qui n'a pas l'air du genre à se plaindre explique que ça commence à lui faire mal. Je ne gonfle alors le ballonnet qu'au minimum nécessaire recommandé pour permettre une hémostase. Je gonfle ensuite le second ballonnet, les yeux embués de larmes le patient dit que ça reste très douloureux. De même, je ne gonfle le ballonnet qu'au minimum recommandé. L'épistaxis est alors tarie, et je m'empresse d'apporter au patient du paracétamol et 10 mg d'Oramorph®, peu fière.

Je rappelle ensuite l'interne d'ORL à Lariboisière pour le tenir au courant de l'évolution. Il est plutôt énervé que nous ayons pris l'initiative de la pose du double ballonnet jugeant que cela aurait dû être sa décision car ce n'est pas un geste bénin et que cela requiert une surveillance particulière... Le patient est tout de même transféré rapidement afin de bénéficier d'un examen ORL complet.

Le patient bénéficiera le lendemain en ORL d'une cautérisation des artères sphéno-palatines permettant l'arrêt du saignement.

## Les questions que je me suis posées

### Épidémiologie de l'épistaxis

Soixante pour cent de la population générale connaîtra au moins une épistaxis au cours de sa vie mais seulement 10 % consulteront pour ce motif.

L'épistaxis touche préférentiellement les enfants de deux à dix ans et les adultes de 50 à 80 ans. Les hommes sont touchés préférentiellement avant l'âge de 50 ans, après 50 ans les deux sexes sont touchés de manière identique [1-4].

### Facteurs de gravité à évaluer en premier lieu

– Abondance du saignement : souvent surestimé car impressionnant et pourvoyeur d'anxiété mais parfois trompeur car dégluti. Les critères objectifs sont la tension artérielle, la fréquence cardiaque, les sueurs, la pâleur.

– Autres critères :

- caractère uni- ou bilatéral ;
- écoulement antérieur et/ou postérieur avec examen endobuccal après rinçage ;
- abondance : faible (mouchages hémoptoïques < 50 cc/24 heures), moyenne (1/2 à 1 verre > 50 cc/24 h), grande (plus de 200 cc [un bol] en une fois ou > 300 cc/24 h) ;
- durée du saignement ;
- répétition du saignement.

### En cas d'instabilité

– Bilan en urgence : NFS, plaquettes, TP/TCA, Groupe/Rh/RAI et commande CGR.

– Pose d'une VVP pour remplissage par sérum physiologique.

– Scope et surveillance.

### Diagnostics différentiels [5]

– Hémoptysie : extériorisation lors d'effort de toux.

– Hématémèse : extériorisation lors d'effort de vomissement et principalement par voie buccale.

### Facteurs favorisants à rechercher à l'interrogatoire

– HTA : savoir la reconstrôler, et la prendre en charge si elle persiste ! En effet, elle est souvent en cause dans l'entretien du saignement ;

– Troubles de l'hémostase : prise d'antiagrégants ou d'anticoagulants, troubles de la coagulation ;

- Traumatismes : hématome de la cloison = risque de nécrose = urgence ORL à transférer !
- Tumeur maligne ou bénigne des voies aériennes supérieures.

## Vascularisation de la « tache vasculaire », ou plexus de Kiesselbach

La tache vasculaire (4 sur le schéma de la face interne) est la zone d'anastomose des artères ethmoïdales issues de la carotide interne (1 et 2) avec l'artère nasopalatine/sphéno-palatine issue de l'artère carotide externe (3) et avec l'artère de la sous-cloison issue de l'artère faciale (5).

Elle est responsable des épistaxis antérieures. Les épistaxis antérieures sont les plus fréquentes, elles concernaient 88,7 % des épistaxis observées dans l'étude réalisée par J. M. Gilyoma sur 104 patients en Tanzanie entre janvier 2008 et décembre 2010 [1].

En cas d'épistaxis postérieure, c'est l'artère septale postérieure qui est en cause (figure 1).

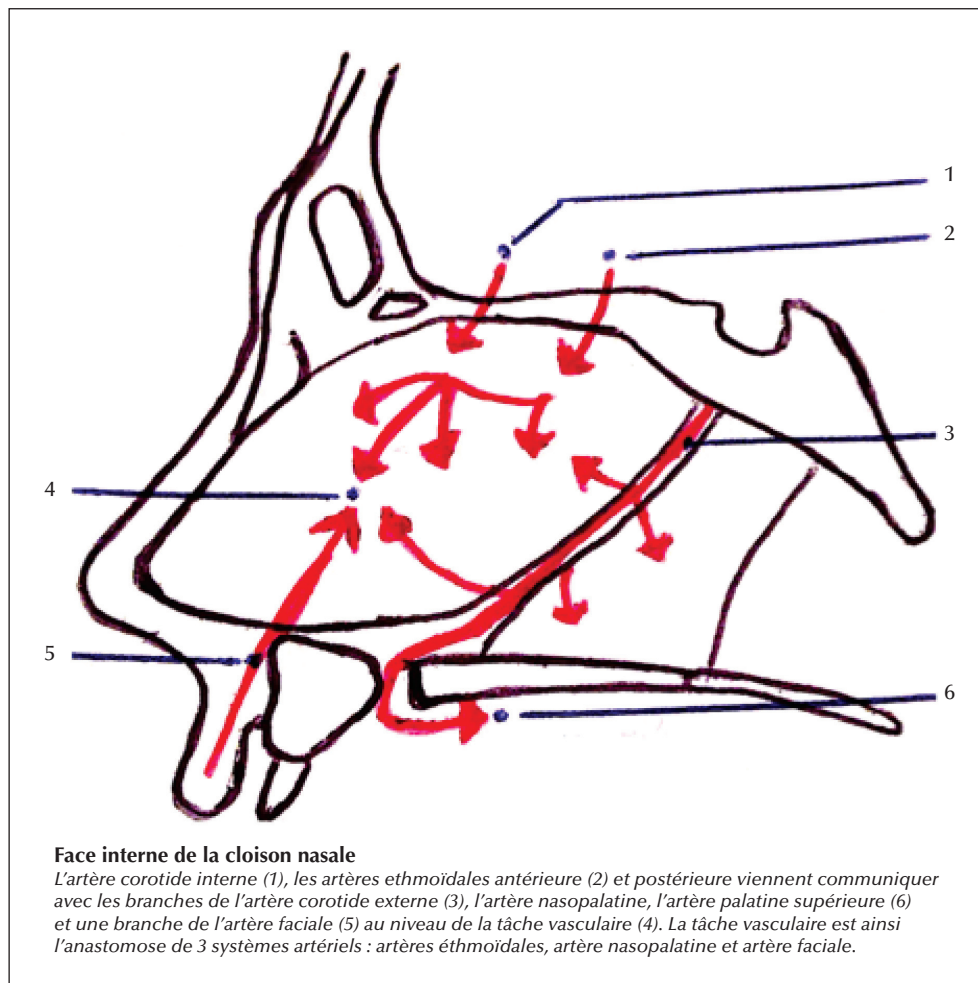
## Conduite à tenir en première intention

La compression bidigitale dure au moins dix minutes, toujours la tête penchée en avant (figure 2).

En cas d'épistaxis, vraiment peu abondante, on peut conseiller au patient une alimentation froide et des boissons glacées (sucrer des glaçons). De plus, prendre en charge systématiquement une hypertension par un hypotenseur d'action rapide type nicardipine.

## Tamponnement antérieur : en l'absence d'écoulement postérieur

Toujours calmer et rassurer le patient. En cas d'abondance du saignement, la situation est extrêmement anxiogène.



• Figure 1. Vascularisation de la face interne de la cloison nasale.



• **Figure 2.** Compression bidigitale. À gauche : mauvaise méthode. À droite : bonne méthode.

Il doit être assis, la tête penchée en avant et moucher énergiquement chaque fosse nasale afin d'évacuer tout caillot existant.

Ensuite, on pulvérise dans les cavités nasales une solution anesthésique locale à base de xylocaïne additionnée de naphazoline permettant une vasoconstriction locale.

Ne pas hésiter à donner un antalgique *per os*/IV si le temps le permet. (*Dans le cas de M. M. je ne l'ai pas fait et cela aurait permis une meilleure tolérance du méchage.*)

À l'aide d'une pince à bout mousse ou d'une pince coudée, on introduit ensuite une mèche grasse de 2 à 5 cm de large de type Algostérial<sup>®</sup>. En cas de troubles de la coagulation, il faut préférer une mèche homéostatique résorbable de type Surgicel<sup>®</sup> afin d'éviter une récurrence à l'ablation de la mèche.

La mèche est saisie à 10 cm de son extrémité et est enfoncée jusqu'à la partie postérieure de la fosse nasale.

Elle est bien tassée en accordéon d'arrière en avant jusqu'à la narine en suivant le plancher nasal (*figure 3*).

Enfin, on contentionne l'extrémité antérieure du tamponnement par un ruban adhésif sur l'orifice narinaire.

Ce tamponnement est bilatéral et laissé en place entre 24 et 48 heures (max. 72 h), le patient devant prendre rendez-vous avec un ORL dans ce délai.

L'antibiothérapie n'est pas nécessaire [5].

## Complications du tamponnement antérieur

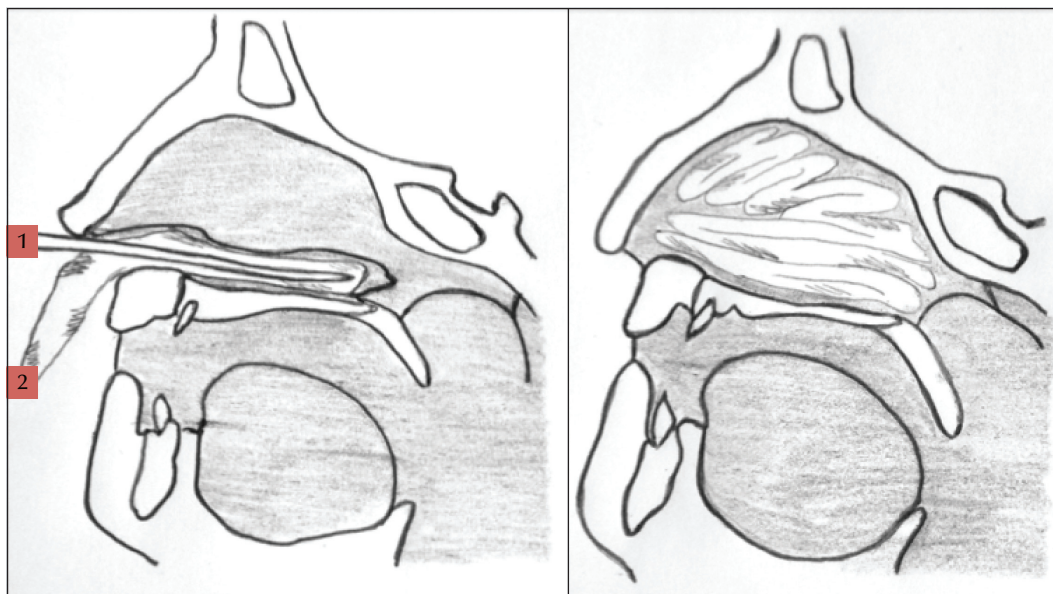
L'étude de Gilyoma ainsi que celle d'Urvashi [6] mettent en évidence les mêmes complications liées au tamponnement : hématomes septaux, sinusites, syncope au cours du méchage, choc toxique à prévenir par l'antibiothérapie : un seul patient concerné dans l'étude de Gilyoma.

## Tamponnement antéro-postérieur par mise en place d'un double ballonnet

Faire un essai de gonflage de chaque ballonnet avec de l'eau stérile.

Lubrifier la sonde avec un lubrifiant hydrosoluble/vaseline.

La sonde est introduite jusqu'à la garde dans le cavum, le ballonnet postérieur est gonflé modérément (4 à 8 mL) avec du sérum physiologique ce qui permet de le bloquer au niveau des choanes. Le ballonnet antérieur est ensuite gonflé dans le vestibule narinaire (10 à 25 mL) pour isoler l'ensemble de la fosse nasale.



• **Figure 3.** Tamponnement antérieur par méchage.

Il faut noter l'heure de mise en place de la sonde ainsi que le volume injecté dans chaque ballonnet.

La sonde à double ballonnet peut être mise en place par l'urgentiste qui en a l'expérience... L'anesthésie locale préalable est nécessaire chez le patient conscient car il s'agit d'un geste douloureux et traumatisant.

La sonde à double ballonnet doit être préférée à la sonde urinaire qui nécessite un tamponnement bilatéral souvent traumatisant.

Ce type de sonde devrait pouvoir être présente dans le matériel d'une équipe de SMUR.

## Conduite à tenir après la pose d'une sonde à double-ballonnet

- Le tamponnement ne doit pas être laissé en place plus de six heures si les ballonnets sont très gonflés et plus de 48 heures s'ils sont peu gonflés.
- La couverture antibiotique doit être systématique.
- Le ballonnet doit être dégonflé toutes les deux à trois heures pour éviter les nécroses ischémiques.
- L'embout de la sonde peut être enduit de vaseline pour faciliter sa mise en place.

## Si échec du tamponnement antéro-postérieur

- Le patient doit être adressé en urgence à l'ORL afin de cautériser la tache vasculaire soit par cautérisation chimique à l'aide de nitrate d'argent soit par cautérisation électrique à l'aide d'une pince bipolaire, sous contrôle endoscopique.
- Si échec, embolisation des artères sphéno-palatines.
- En cas d'échec, ligature des artères ethmoïdales (pas d'embolisation car branches issues de l'artère ophtalmique, risque de cécité).

## Critères de transfert en urgence en ORL

- Patient ayant nécessité la pose d'une sonde à double ballonnet.
- Épistaxis postérieure non contrôlée ou récidivante dans les 72 heures.
- Épistaxis massive supérieure à 1 L.
- Épistaxis persistante avec un taux d'hémoglobine inférieur à 8 g/dL.

## Techniques spécialisées en cas d'échec du tamponnement

- 1) Cautérisation/Coagulation par voie endonasale des artères sphéno-palatines.
- 2) Chimique (nitrate d'argent en perle ou liquide, acide chromique).
- 3) Électrique (pince bipolaire).
- 4) Embolisation en radiologie interventionnelle des artères sphéno-palatines.
- 5) Si échec, ligature endoscopique ou chirurgicale des artères ethmoïdales. Pas d'embolisation car ce sont des branches de l'artère ophtalmique et il y a risque de cécité.
- 6) En dernier recours, ethmoïdectomie d'hémostase par voie endoscopique en cas d'épistaxis majeure.

## Que retenir de cette trace d'apprentissage ?

Finalement, le cas de ce patient m'a permis de me confronter à mes faiblesses. Les échecs du méchage restent peu fréquents et je ne suis pas sûre d'y être confrontée de nouveau, mais j'espère qu'au moins la prochaine fois je saurai garder mon calme et ma clairvoyance.

Je pense que je serai désormais plus attentive au ressenti du patient car je serai moins paniquée par la situation.

À la fois l'épistaxis et le tamponnement sont traumatisants pour le patient et il me semble aujourd'hui primordial de s'efforcer de rassurer le patient et de correctement gérer sa douleur afin que la prise en charge soit optimale.

~ **Liens d'intérêts** : l'auteur déclare n'avoir aucun lien d'intérêt en rapport avec l'article.

### RÉFÉRENCES

1. Gilyoma JM1, Chalya PL. Etiological profile and treatment outcome of epistaxis at a tertiary care hospital in Northwestern Tanzania: a prospective review of 104 cases. *BMC Ear Nose Throat Disord* 2011 ; 11 : 8. doi: 10.1186/1472-6815-11-8
2. Varshney S, Saxena RK. Epistaxis: a retrospective clinical study. *Indian J Otolaryngol Head Neck Surg* 2005 ; 57 : 125-9.
3. Mgbor NC. Epistaxis in Enugu: a 9 year review. *Nig J of otolaryngology* 2004 ; 1 : 11-4.
4. Kaygusuz I, Karlidag T, Keles E, Yalcin S, Alpay HC, Sakalliglu O. Retrospective analysis of 68 hospitalized patients with epistaxis. *Firat Tip Dergisi* 2004 ; 9 : 82-5.
5. Collège français d'ORL - <http://www.orlfrance.org>.
6. Urvashi R, Raizada RM, Chaturvedi VN. Efficacy of conservative treatment modalities used in epistaxis. *Indian J Otolaryngol Head Neck Surg* 2004 ; 56 : 21-3.